20047

経カテーテル的 PVL 閉鎖術に心臓 CT が有用であった一例
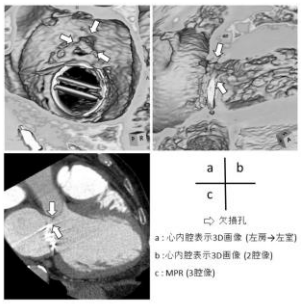
【背景・目的】心臓 CT は，構造を詳細に描出することができるため，冠動脈のみならず先天性疾患，弁膜症などをはじめとする心臓の構造疾患に対しても広く行われている．今回，僧帽弁における Paravalvular leakage: PVL の診断ならびに手術計画の決定に心臓 CT が有用であった一例を経験したので報告する．【撮影】CT 装置は Light speed VCT(GE)，造影剤注入器は Dual shot(根本杏林堂)を用いた．撮影はヘリカルスキャンによる全時相収集とし 120kV, 616mA, 0.35sec/rot で行った．造影は TBT 法を用いて 370mgI/ml の造影剤を 3.5ml/sec で 12sec 注入した(メインボーラス)．【画像再構成】人工弁と欠損孔の位置関係の立体的な把握を目的として MPR と心内腔表示 3D 画像を作成した．【結果】超音波画像に一致した人工弁周囲の欠損を描出し得た． 術前に Vascular plug のサイズを想定し、シースサイズやアプローチなどの手術計画立案の一助となった．【結論】心臓 CT は PVL の診断および手術計画の決定に有用である．